Ueber

Uterus-Rupturen.

Inaugural-Dissertation

zur

Erlangung der Doktorwürde

der

hohen medicinischen Fakultät zu Heidelberg

vorgelegt von

Max Borgnis

aus

Freiburg i. B.

Dekan:	Referent:
Geh. Rat Prof. Dr. Gegenbaur.	Geh. Hofrat Prof. Dr. Kehrer.

Heidelberg.
Universitäts-Buchdruckerei von J. Hörning.
1896.

Die Angaben über die Häufigkeit der Uterusrupturen schwanken zwischen grossen Grenzen. Während Ramsbotham ihr Vorkommen auf 1 : 4429 angiebt, hat Koblanck eine fast zehnfach höhere Zahl gefunden, indem nach ihm auf 462 Geburten eine Uterusruptur kam.

Die Zuverlässigkeit solcher statistischen Zahlen wird durch verschiedene Umstände beeinträchtigt. Einmal können Repturen, besonders incomplete, unerkannt heilen. Dann pflegen gemeinhin die günstig verlaufenen Fälle mit grösserer Vorliebe veröffentlicht zu werden als die ungünstigen, zumal wenn vorausgegangene operative Eingriffe die Schuld an dem Vorfalle trugen.

Bei Mehrgebärenden werden Rupturen viel häufiger beobachtet als bei Erstgebärenden, was kaum auf die bedeutendere Grösse der späteren Kinder, vielmehr auf die Schlaffheit und Brüchigkeit der Cervix und des unteren Uterinsegmentes zu beziehen ist, welche Partien durch die Dehnung bei früheren Geburten, zumal bei Beckenenge, vielfach gelitten und sich in den Wochenbetten mangelhaft zurückgebildet haben. Dazu kommt, dass infolge von Abnahme der Energie der Uterusmuskulatur bei späteren Geburten Anomalien von Seiten der Frucht und geburtshilfliche Operationen häufiger werden.

Einteilung.

Dem Sitze nach unterscheiden wir Uterusrupturen im Corpus- und Fundus-Risse, welche meist als Fortsetzung der von unten anfangenden zu betrachten, seltner auf eine Fundus-Ecke oder sonst eine höhere Stelle lokalisiert sind, und Risse, die unterhalb des Contractionsringes, also im unteren Uterinsegment und der Cervix sitzen und schlechthin als Cervix-

risse bezeichnet werden. Ferner hat man von der Zerreissung oder Berstung die Durchbohrung oder Usur als diejenige Form abgeschieden, wobei die Uteruswand, insbesondere die Cervix, an einer beschränkten Stelle zwischen Kopf und Becken durchquetscht wird.

Wir beschäftigen uns hier nur mit der Zerreissung im engeren Sinn.

Der Grad der Ruptur kann ein verschiedener sein. Danach hat man eingeteilt in incomplete, welche nur Schleimhaut und Musculatur betreffen, und complete, welche auch das Bauchfell durchsetzen.

Entstehung.

Nach der Entstehung scheiden wir die Uterusrupturen in violente und spontane.

Erstere können schon während der Schwangerschaft eintreten, so durch das Horn eines Tieres, Hineinfallen des Körpers in einen spitzen Gegenstand u. dgl. Es sitzt dann die Ruptur oberhalb des Contractionsringes an der vorderen Uteruswand. Die häufigste Ursache der violenten Rupturen liegt in geburtshilflichen Operationen. Beschuldigt werden ungeeignete Manipulationen beim Blasensprengen, ungeschicktes Anlegen der Zange, Abrutschen der Instrumente bei der Kraniotomie oder Einrisse durch einen Knochensplitter, die Decapitation, Placentalösung, Reposition vorgefallener Extremitäten oder Herabholen eines Fusses bei Steisslagen, ganz besonders aber forcierte Wendungsversuche, zumal solche ohne Narkose. Letztere können schon beim Einführen der Hand, durch Vergrösserung der Inhaltsmasse, entstehen, andrerseits aber auch beim Umdrehen der Frucht, wobei ein stärkeres Anpressen festerer Massen, zumal des Kopfes, gegen das untere Segment und die Cervix oft unvermeidlich ist.

Gewissermasseu den Uebergang von den violenten Rupturen zu den spontanen bilden diejenigen Fälle, in denen durch Darreichen von Secale cornutum der intrauterine Druck bis zur Berstung der stark gedehnten Cervix gesteigert wird.

Die Bedingungen für eine spontane Ruptur sind dann gegeben, wenn bei der Geburt Cervix und unteres Uterinsegment stark gedehnt werden, der Austritt des vorliegenden Fruchtteils in und durch die Scheide aber, in Folge grosser Widerstände, erschwert oder unmöglich ist.

Ein solches Hindernis kann im Becken oder im Genitalkanal liegen oder durch die Frucht gesetzt werden.

Am häufigsten giebt das enge Becken Anlass zur Ruptur, einmal infolge der grossen Widerstände der Wände und dann infolge abnormer Lagen von Uterus und Frucht, indirekt auch dadurch, dass hier die Geburt sich lange verzögert und schlieslich ein operativer Eingriff zu ihrer Beendigung vorgenommen wird, der dann die Katastrophe herbeiführt. Schon Bandl erklärte die engen Becken mittleren Grades für die gefährlichsten, da es gerade bei ihnen am leichtesten zu einer Einklemmung der Muttermundslippen kommen kann. Bei hochgradig verengtem Becken kommen viel seltener Rupturen vor, weil der hier hoch stehen bleibende Kopf eine Einklemmung nicht zu bewirken vermag. Auch das platte, osteomalacische und Exostosen-Becken können Veranlassung einer Ruptur werden; bei letzteren durchbohren die Knochenvorsprünge geradezu die verdünnte Wand des unteren Uterinsegmentes. Beim osteomalacischen Becken sind Rupturen verhältnismässig selten, weil die Verengerung hier meist sehr gross ist und dieselben Verhältnisse Platz greifen wie beim hochgradig verengten Becken überhaupt.

Die weichen Geburtswege können in manigfacher Weise zu einer Uterusruptur Veranlassung geben. Hierher gehören die Fälle, in denen Reste von Puerperalprozessen, Lues, erweichende Myome oder Cervixcarcinome eine gewisse Zerreisslichkeit der Gewebe herbeigeführt haben, Hypoplasie des Uterus, Atrophie infolge zu lange fortgesetzter Lactation, Parametritis atrophicans, Fettdegeneration und Bindegewebswucherung nach Perimetritis, Rigidität des unteren Cervix-Abschnittes durch Bindegewebswucherung, Carcinom u. dgl. Nach Bayer können

Rupturen entstehen durch Zerreissen einer Strictur im Cervix. Bei Placenta praevia kommen Rupturen nicht selten vor, angeblich infolge der starken Auflockerung und Nachgiebigkeit des unteren Uterinsegmentes. Doch dürften hierbei viele Rupturen entweder bei der Wendung, durch gewaltsames Eindringen der Hand, oder durch die Extraction bei noch ungenügend erweitertem Muttermunde zu Stande kommen. Häufig platzen Narben des Uterus, von früheren Wochenbetten stammend, bei einer folgenden Geburt wieder auf. So die Narben nach früheren Uterusrupturen, nach Kaiserschnitten, nach Heilung von Blasen-Cervix und Blasenscheidenfisteln, nach Incisionen. Selten veranlassen Ovarialtumoren oder Myome eine Ruptur des Uterus, indem sie durch ihre Masse den vorliegenden Teil hindern ins Becken einzutreten und dadurch hochgradige Cervixdehnung bewirken.

Hängebauch, d. h. Anteflexion der Gebärmutter mit Diastase der Musc. recti abdominis, begünstigen das Zustandekommen einer Ruptur insofern, als dadurch der Kopf gegen die Lendenwirbel gedrängt und die hintere Wand der Cervix oder das hintere Scheidengewölbe (Freund) stark gespannt wird. Auch seitliche Flexionen des Uterus können die Veranlassung zu einer Ruptur bilden, insofern der vorliegende, extramedian (parathliptisch) liegende Kopf Eine Cervixwand stark dehnt.

Ungewöhnliche Grösse und Härte des kindlichen Schädels begünstigen das Zustandekommen einer Ruptur, weshalb eine solche auch bei Knabengeburten, besonders häufig aber bei Hydrocephalus vorkommt.

Nach H. W. Freund kommt es bei reinen Querlagen stets zu Rupturen des Scheidengewölbes, nie des Uterus; nur bei Schieflagen kann bei seitlicher Aufstemmung des Kopfes und dadurch bedingter hochgradiger Dehnung einer Cervixwand eine Ruptur des unteren Uterinsegmentes entstehen.

Eine Praedisposition ist auch in der regelwidrigen Haltung der Frucht gegeben: bei Gesichts- und Stirnlagen entspricht die Stelle der Ruptur dem prominierenden Hinterkopf.

Um den Bedingungen und der Mechanik des Platzens eines Hohlorganes unter einem von innen aus gleichmässig wirkenden Drucke näher zu treten, wurden auf Anregung des Herrn Geh. Hofrat Dr. Kehrer die von demselben bereits öfters angestellten Versuche mit dünnwandigen Gummischläuchen, Darmstücken und Tierblasen wiederholt. Der Schlauch wurde einem Wasserleitungshahn aufgebunden, dann durch Einlaufenlassen von Wasser luftleer gemacht, der Hahn geschlossen und der Schlauch peripher abgeklemmt. Liess man nun Wasser langsam einfliessen, so buchtete sich ein Abschnitt des Schlauches als rundliche, spindelförmige oder cylindrische Blase vor, wobei dieses Stück gleichzeitig eine hellere Farbe annahm. Bei einer gewissen Höhe des Wasserdruckes platzte nun der Schlauch, und zwar sass die Ruptur stets an der Nahtstelle des Schlauches, diese war in wechselnder Länge aufgerissen. An der Nahtstelle trat der Riss auch dann ein, wenn man den Schlauch an einer beliebigen anderen Stelle der Quere oder der Länge nach anritzte, und zwar konnte der Schnitt den grössten Teil der Wand durchsetzen. Wurden mit einer Scheere aussen Stückchen der Wand flach abgetragen, so zeigte es sich, dass der Riss bei oberflächlicher Verletzung des Schlauches auch jetzt noch die Nahtstelle einnahm, war hingegen die Wand bis zu $^3/_4$ ihrer ganzen Dicke abgetragen, so sass der Riss nicht mehr an der Naht, sondern verlief über die verdünnte Stelle hinweg und zwar stets der Länge nach; ein Querriss war auch dann nicht zu erzeugen, wenn man rings um die Peripherie des Schlauches herum eine tiefe Rinne durch flaches Abschneiden anlegte. Einerlei war es dabei, ob man den Schlauch an der Innenseite oder an seiner Aussenseite lädierte. Während der intakte Schlauch gleichmässig cylinderisch anwuchs und bis zum Platzen keine Stelle besonders vorgebuchtet war, beobachtete man an dem stellenweise verdünnten Schlauche, dass diese Stelle nachgab und sich aus dem gedehnten Cylinder halbkuglich hervorwölbte; auf der Höhe dieses Buckels sass dann der Längsriss, der die ganze Länge des Cylinders einnahm. Weniger

gleichmässig waren die Resultate bei Benutzung frischer Tierblasen. Hier buchtete sich bei verhältnismässig geringem Drucke an den Uretermündungen oder anderen dünnen Stellen die Wand stärker vor und trat dann hier ein Riss von unregelmässiger Gestalt und Ausdehnung ein. Setzte man eine Verletzung, so war diese der Sitz des Risses, wenn die Wand genügend tief eingeschnitten wurde. Aehnliches beobachtete man am Darm, wo die dünnsten und dann zerreissenden Stellen den abgerissenen Gefässen oder der Ansatzstelle des Gekröses entsprachen.

Wir können aus diesen Versuchen schliessen, dass stets die dünnste, resp. stärkst gedehnte Wandstelle infolge des gesteigerten Innendrucks zerreisst. Aehnlich ist es sicher auch bei den spontanen Uterusrupturen, wobei besonders die durch frühere Geburten stark verdünnten oder eingerissenen Stellen als Ausgangsstellen des Risses in Betracht kommen.

Erscheinungen.

Die Ruptur kann bei völliger Euphorie plötzlich ohne alle Vorboten eintreten und den Arzt überraschen. In den meisten Fällen geht aber eine starke Cervixdehnung voraus, welche dem aufmerksamen Beobachter nicht entgeht. Der quer oder schief laufende Contractionsring rückt immer weiter gegen den Nabel aufwärts. Er ist dicker und härter als der darunter liegende vorgewölbte Dehnungsschlauch, öfters durch eine Kreisfurche von letzterem abgesetzt. Die Lig. rotunda sind als stark gespannte, oft ungleich lange Strenge deutlich durchzufühlen.

Manchmal tritt die Ruptur ohne weitere Vorboten plötzlich ein. Andere Male geht eine eigentümliche, bis zur Todesangst gesteigerte Unruhe voraus, die Schmerzen im unteren Uterinsegment sind auffallend stark und halten auch in der Wehenpause an, wobei die Frau die Hände gegen die bedrohte Stelle presst. In der Hälfte der Fälle sind die Wehen vorher ungewöhnlich heftig, häufig und von langer Dauer gewesen.

Die Ruptur erfolgt meist plötzlich auf der Höhe einer Wehe, nicht selten giebt die Kreissende an, sie habe das Gefühl ge-

habt, als sei „ihr etwas im Leibe gerissen". Doch kann jede Empfindung der Zerreissung fehlen. Dann wird bald der ganze Leib empfindlich, während die vorherigen Wehen mit dem Eintritte der Ruptur nachlassen. Auch bei Druck ist die Stelle der Ruptur, wenn sie nicht gerade hinten sitzt, empfindlich. Meteorismus stellt sich rasch ein.

Plötzlicher, tiefer Collaps tritt meist gleich nach der Ruptur ein, mit kleinem, jagendem Puls, Blässe der Haut, Kühlwerden der Nase und Extremitäten, Schwindel, Ohnmacht, heftigem Erbrechen, Todesahnung. Ausnahmsweise, so in unserem letzten Falle, der eine gesunde Arbeitersfrau betraf, fehlen diese Zeichen, welche von der Stärke der Blutung und der reflectorischen Wirkung der Gewebszerreissung auf das Herz abhängen; manchmal treten sie erst spät nach dem unglücklichen Ereignisse ein.

Eine Blutung ist fast mit jedem Risse verbunden; sie kann aber fehlen, wenn starke Quetschung vorherging oder wenn der sich contrahierende Uterus die blutenden Gefässe verschliesst, sie ist gering bei kleinem Risse, innerlich d. h. intraperitoneal, wenn der Kopf schon fest im Becken steht, sie führt zur Haematombildung, wenn der Riss incomplet, d. h. das Peritoneum erhalten ist, wobei es ausserdem zu dem seltenen aber beweiskräftigen subperitonealen anteuterinen Emphysem kommt, das übrigens nur ausnahmsweise bei incompleter Ruptur vorkommt. Dieses Emphysem ist durch Eindringen von Luft in die lockeren Maschenräume des parametranen Bindegewebes bedingt. Ist der Muttermund und die Scheide nicht durch den vorliegenden Kindesteil verstopft, so fliesst reichlich Blut aus der Scheide.

Die Wehen resp. die der Frau zum Bewusstsein kommenden schmerzhaften, rhythmischen Contractionen hören meist mit einem Schlage auf; aber es wurde deren Fortbestehen doch mitunter beobachtet. Jedenfalls wird der Uterus nicht sofort paralytisch, denn oft treibt er noch Kind und Nachgeburt in die Bauchhöhle.

Der vorliegende Teil weicht, wenn er nicht schon im Becken feststand, zurück und er wird leichter beweglich. Ist die Frucht in die Bauchhöhle ausgetreten, so ist der vorliegende Teil von der Scheide aus nicht mehr zu fühlen. Oefters hat man aber nachher einen anderen Kindesteil fühlen können, indem das in die Bauchhöhle übertretende Kind eine förmliche Selbstwendung ausführte. So kann statt des Kopfes ein Arm oder Fuss in den Muttermund eintreten. Die Placenta löst sich und tritt in die Bauchhöhle oder in die Scheide.

Nach dem Uebertritt der Frucht in die Bauchhöhle fühlt man bei der Palpation das Kind auffallend deutlich unter den Bauchdecken, den kugligen, harten Uterus auf einer Seite. In anderen Fällen fühlt man den Uterus gar nicht, wenn nämlich die Frucht oder Placenta vor dem Riss liegt. Die kindlichen Herztöne verschwinden natürlich rasch, da mit der Ablösung der Placenta rasch fötale Asphyxie und Tod eintritt.

Bei der inneren Untersuchung kann der Riss beim Eingehen mit der halben oder ganzen Hand fast stets erkannt werden, wenn durch Zurückweichen des Kindes die Cervix freigeworden ist.

Demnach können als Zeichen der eingetretenen Ruptur aufgefasst werden: Genitalblutung verschiedenen Grades und Sitzes, Collaps, Zurückweichen des vorliegenden Teiles und ungewöhnlich deutliche Fühlbarkeit von Kindsteilen durch die Bauchdecke, Aufhören der Wehen und öfters das Gefühl der Zerreissung.

Verlauf der Vorhersagung.

Die Prognose für die Mutter wird beeinflusst von dem Grade der Zerreissung: incomplete, complete und complicierte Rupturen zeigen eine steigende Mortalität; spontane gelten für günstiger als violente. Auch der Sitz der Ruptur ist von Einfluss, da hinten und seitlich gelegene Risse eine entschieden bessere Prognose geben als solche der vorderen Wand, die zumal dann fast absolut ungünstig sind, wenn die Blase oberhalb der Excavatio vesico-uterina geborsten ist. Vordere Cervixrisse, die extraperitoneal in die Blase führen, sind relativ gün-

stig, da sie zu Blasen-Gebärmutter- oder tiefen Blasen-Scheiden-Gebärmutterhalsfisteln führen. Ferner kann die innere oder äussere Blutung so bedeutend sein, dass die Frau daran zu Grunde geht.

Noch verhängnisvoller wie die Blutung ist die Sepsis, welche sich dadurch erklärt, dass entweder von dem vorliegenden Kindesteile nach dem Blasensprung oder von der Hand des Geburtshelfers oder durch Instrumente die pathogenen Organismen bei der Zerreissung in die Wunde oder die Bauchhöhle gelangen oder nachträglich im Wochenbett in letztere übertreten. Ist der Foetus gar putrid zersetzt, so ist die Prognose sehr ungünstig. Wenn dagegen die Berstung vor dem Blasensprunge erfolgte, oder die Ausziehung von Frucht und Nachgeburt bald nachher gelang, oder der Riss nicht perforierte, ist die Prognose günstiger. Dass die eingeschlagene Behandlung von Einfluss ist, ergiebt sich aus mehreren Statistiken, bezüglich derer ich auf das Lehrbuch der operativen Geburtshilfe von Professor Kehrer verweise.

Perimetritis und Parametritis verschiedenen Grades treten selbst bei nicht penetrierenden Rissen in allen Fällen auf. Eine universelle septische Peritonitis folgt den perforierenden Rissen.

Behandlung.

Muss man wegen hochgradiger Cervixdehnung, d. h. drohender Ruptur eingreifen, so ist vor allem durch Morphium-Injectionen und Chloroformnarcose auf Herabsetzung etwa hypertonischer Wehen zu wirken. Dann wird derjenige Eingriff gewählt, der am wenigsten im Stande ist, eine Ruptur zu setzen. Demgemäss nur bei tief und zangengerecht stehendem Kopfe Forceps, bei hohem Kopfstande aber keine Zangenoperation, dafür Perforation und Cranioklasie. Bei Querlagen keine Wendungsversuche, sondern Decapitation oder Exenteration. Bei Beckenendlagen Extraction mit möglichster Schonung beim Armlösen und ventralen Einpressen des Kopfes.

Nach eingetretener Ruptur ist jedenfalls schleunigste Entbindung vorzunehmen und zwar ist das Kind, wenn möglich,

per vaginam zu entwickeln, wobei die eben angeführten Regeln gelten. Bei vorliegendem, schon mit einem grossen Segment in's Becken getretenem Kopfe und lebendem Kinde ist die Zange zu versuchen, misslingt diese oder ist der Tod der Frucht bereits eingetreten, dann ist die Kraniotomie am Platze. Bei einer Querlage ist eine Wendung zu vermeiden, da dadurch der Riss verhängnissvoll vergrössert wird und aus einer eventuell bestehenden incompleten Ruptur eine complete geschaffen wird; hier hat eine verkleinernde Operation einzutreten (Decapitation oder Embryotomie).

Ist nur ein Teil der Frucht in die Bauchhöhle ausgetreten, dann ist die Entwickelung per vias naturales in den meisten Fällen vorzunehmen und in der That ausführbar. Weiterreissen des Risses fällt hiergegen nicht in die Wagschale, wohl aber spricht eine Reihe von Umständen dafür: die Entbindung ist rascher, leichter und überall ausführbar.

Ist aber das Kind mit dem Kopfe oder dem ganzen Körper in die Bauchhöhle ausgetreten, so wird man eine Entwicklung per vias naturales zwar versuchen, aber dann davon abstehen, wenn die Rissöffnung durch Contraction so eng geworden ist, dass man das Kind absolut nicht durchziehen kann. In letzterem Falle kommt dann die Laparotomie in Frage.

Die Laparotomie ist bei Uterusrupturen indiciert:

1) Bei unmöglicher Extraction der Frucht per vaginam, mag nun die erwähnte contractive Verengerung der Rissstelle oder Beckenenge höheren Grades oder ein anderes bedeutendes Hindernis vorliegen.

2) Bei starken inneren oder äusseren Genitalblutungen, welche auch nach der vaginalen Fruchtausziehung fortdauern.

3) Wenn der Uterusinhalt bereits zersetzt und Uteruswände sowie Bauchhöhle voraussichtlich infiziert sind — hier allerdings mit minder günstiger Prognose.

4) Wenn die Zerreissung so bedeutend, der Uterus derart zerfetzt ist, dass eine exacte Naht des Risses, selbst von der Bauchhöhle aus, voraussichtlich nicht gelingen wird.

Während aber in Fällen von unwahrscheinlicher Infection die Naht des Uterusrisses vorzunehmen ist, wird man in den Fällen 3 und 4 nach Extraction der Frucht gut thun, das infizierte oder kaum mehr zu erhaltende Organ durch die Porro-Operation zu entfernen. Auch in Fällen von Osteomalacie, Myom u. dgl. wird, wie auch sonst, die Porro-Operation nötig. Es sind dies Anschauungen, welche mein Lehrer, Geh. Hofrat Dr. Kehrer, in seinem Lehrbuch der operativen Geburtshilfe Seite 251 niedergelegt hat.

Obwohl der Bauchschnitt in den angegebenen Fällen sicher am Platze ist, so dürfen wir doch nicht vergessen, dass klinische und Privatpraxis verschiedene Anforderungen stellen. Zum Bauchschnitt gehören wenigstens zwei sachverständige Gehilfen oder Gehilfinnen. Wo solche nicht zu beschaffen oder die lokalen Verhältnisse ungünstig sind, wird der praktische Arzt, zumal auf dem Lande, immer gut thun, die Kreissende möglichst bald in die nächste Klinik oder ein für chirurgische Operationen eingerichtetes Krankenhaus zu transportieren, damit hier die Operation unter strenger Asepsis vorgenommen werde.

Was den Transport betrifft, so bedient man sich dazu in einer Stadt am besten einer Krankenbahre oder eines Tragkorbs. Das Tragen ist dem Fahren in einer Räderbahre oder einem anderen Rettungswagen vorzuziehen, da nur beim Tragen Schwankungen relativ sicher vermieden werden. Natürlich müssen die Träger gut geschult sein: sie müssen mit „losen Knien“ und „ohne Tritt“ marschieren (im sogenannten Gebirgsschritt, der den Gang des Pferdes nachahmt). Uebrigens kann im Notfall die Kranke auch in einer langsam fahrenden Droschke, auf einem Federbett schrägliegend und von einer zuverlässigen Person begleitet, zum Krankenhause gebracht werden. (S. Fall 7.) Es ist ferner nötig, dass man vorher die Vagina gründlich mit feuchter Carbolwatte auswäscht — nicht ausspült — und mit Jodoformgaze fest verstopft und den Leib mit Handtüchern fest bindet.

Für den Transport auf dem Lande sind die oft vorge-

schlagenen Landauer durchaus nicht zu gebrauchen, überdem oft gar nicht oder nur unter grossem Zeitverluste zu beschaffen.

Von einem Transportmittel für unsere Zwecke müssen wir verlangen, dass es überall leicht zu beschaffen und ohne besondere Vorkehrung jederzeit herzurichten sei. Das Aufladen muss leicht geschehen können, der Transport schonend vor sich gehen, da jede Erschütterung eine erhebliche Verschlimmerung und Gefahr bedingen kann. Die Frau muss ferner, zumal nach grossen Blutverlusten in wagrechter Lage transportiert werden, da jedes Aufrichten von einer akuten Hirnanämie und dem Tode gefolgt sein kann.

Alle diese Forderungen erfüllt der auf dem Lande stets aufzutreibende Leiterwagen, wenn man ihn in der sogenannten „norwegischen Art“ herrichtet. Ausser einigen Stricken braucht man dazu nur vier circa 3 m lange, 4 cm starke Stämmchen und zwei ebenso dicke, $1^1/_2$ m lange Stangen, Dinge, die in jedem Bauernhause zu haben sind. Die Stämmchen aa und ii werden in der aus Figur B Tafel I ersichtlichen Weise mit ihrem einen Ende an den Leiterbäumen L L festgebunden, über ihr freies, federndes Ende werden die beiden kürzeren Stangen q q quer herüber gelegt und ebenfalls mit Stricken befestigt.

Inzwischen hat man das Bett mitsamt der Frau so gerückt, dass es nur noch mit einer Längsseite an der Wand steht; vier Leute fassen jetzt jeder einen Zipfel des Strohsackes und heben diesen mit Frau und Decke über die freie Längsseite aus dem Bettgestell heraus und setzen die Last vorsichtig auf den Boden nieder. Um den Strohsack auf dem Wagen anbringen zu können, schneidet man in jede Ecke oben ein Loch und steckt an jeder Längsseite eine circa 3 m lange Stange hindurch in der auf Fig. C gezeigten Weise. Jedes der vier Enden dieser beiden Längsstangen wird nun von einem Manne gefasst, während zwei Leute auf den Wagen aufsteigen. In vorsichtigem, gleichmässigen Hube wird nun der Strohsack über die Längsseite des Wagens gehoben und seine beiden Längsstangen auf die federnden Querstangen niedergesetzt und fest-

gebunden. Um zu vermeiden, dass beim Heben sich der Strohsack unter der Last der Frau nach unten ausbiegt und so die beiden Längsstangen sich nähern, braucht man nur zwischen diesen ein passendes Querholz anzubringen; nötig ist dies aber keineswegs, man erreicht vielmehr dasselbe, wenn die Träger beim Heben die Längsstangen etwas auseinander ziehen und wenn diese Stangen erst einmal auf die federnden Querstangen festgebunden sind, so hört ein Aneinanderrücken so wie so auf.

Es ist bei diesem Beladen nötig, dass der Arzt, dem die Leitung zufällt, sich genau über seinen Plan klar ist. Kräftige Arme bieten sich auf dem Lande meist mehr als genug, Sache des Arztes ist es, jeden an den richtigen Platz zu stellen und seine Leute so zu instruieren, dass auf ein kurzes Kommando eine prompte Leistung erfolgt. Auf diese Weise wird jedes stossweise Zerren, jedes ungleichmässige Heben vermieden.

Die ausgezeichnet federnden Stämmchen verhindern jede bei einem Leiterwagen sonst unausbleibliche Erschütterung. Ein in der aus Fig. A ersichtlichen Weise mit einem Betttuche oder einer Pferdedecke hergestellter Schirm gewährt Schutz gegen Sonne, Wind und Regen.

Im Schritte geht es nun nach der gewählten Anstalt, die durch einen vorgeschickten Boden auf die Ankunft vorbereitet wurde, so dass ohne Zeitverlust die Operation vorgenommen werden kann, wenn der Zustand der Frau keinen Aufschub erheischt.

Die Vorteile dieser Methode beruhen darin, dass das nötige Personal und Material auf dem Lande jederzeit zu haben ist, dass Wagen und Strohsack in kürzester Zeit (bei klarer Disposition genügen zehn Minuten) hergestellt werden können, dass die Frau in ihrem Lager, selbst unter der Decke, verbleibt und keinen Augenblick die nötige wagerechte Lage aufzugeben braucht, dass endlich dieser Transport der schonendste ist, der unter den gegebenen Verhältnissen überhaupt möglich ist. Indem wir ausdrücklich betonen, dass jeder überflüssige und übereilte Transport als schädlich unbedingt verworfen werden muss,

möchten wir für notwendige Fälle die angegebene Methode empfehlen; sie wird bewirken, dass auch in grösserer Entfernung von der Klinik die Gebärmutterzerreissung von ihrem Schrecken verliert.

Ueber den Bauchschnitt selbst will ich hier nicht weiter reden. Die Nützlichkeit desselben, speziell der Porro-Operation, wird durch die Fälle 7 und 8 genügend beleuchtet, in denen die Mütter erhalten würden und sich auch noch jetzt der besten Gesundheit erfreuen.

Was nun die Fälle anlangt, in welchen der Bauchschnitt aus äusseren Gründen, d. h. Unmöglichkeit des Transportes in eine Klinik und ungenügender Aussenbedingungen zur Vornahme der Operation, oder nach Extraction der nicht zersetzten Frucht und Nachgeburt bei geringem Collaps, oder wegen Agone der Kreissenden unterlassen wurde, so kommt hier einerseits nach Entleerung des Uterus die Anlegung eines festen Druckverbands auf den Leib mit andauernd halbsitzender Stellung der Frau — aber ohne weitere Behandlung der Genitalien, und andererseits die Drainage der Bauchhöhle mittelst Jodoformgaze in Betracht. Letztere wird, nach Auswaschen der Scheide mit Watte und Carbolwasser mit Hilfe einer Kornzange, durch die Scheide und die Rissstelle tief in die Bauchhöhle geführt. Das äussere Ende des Gazestreifens legt man zusammengefaltet in die Scheide. Der Endzipfel wird vor die Vulva geführt und in trockene Gaze und Watte eingeschlagen, die man öfters erneuert. Der Leib wird mit Handtüchern fest gebunden.

Durch Blutstillung und Abfuhr der Wundsecrete verdient diese Art Capillardrainage jedenfalls den Vorzug vor dem ersteren exspectativen Verfahren.

Im Folgenden sollen 7 Fälle näher beschrieben werden, welche ich der Güte des Geh. Hofrats Professor Dr. Kehrer verdanke. Den VII. Fall habe ich selbst beobachtet.

Fall I.

Pelvis osteomalacica. Forceps. Ruptura uteri. Septicaemie. Mors matris et foetus.

Frau P., 44 Jahre alt, aus L. bei W., stammt von gesunden Eltern. Eine Schwester gebar zehn Kinder und litt in der letzten Gravidität an Osteomalacie; das Becken soll stark verengt, aber so erweicht gewesen sein, dass die Zange zur Extraction des zehnten Kindes genügte. Diese Schwester starb $^1/_2$ Jahr nach ihrer Niederkunft. Frau P. war stets gesund. Sie gebar von 32—40 Jahren sechs lebende Kinder spontan, die sie mit Ausnahme von zwei in den ersten Tagen gestorbenen Knaben etwa ein Jahr lang stillte. Ausser diesen starb ein Kind im zweiten Jahre an hochgradiger Rhachitis, an welcher Krankheit die übrigen Kinder nicht litten. Das letzte Kind wurde sieben Monate lang gestillt, aber entwöhnt, als bei Frau P. Erscheinungen der Osteomalacie (Kreuzschmerzen, watschelnder Gang, Verkürzung des Körpers) eintraten. Die Krankheit dauerte etwa $^1/_2$ Jahr, nachher war Frau P. wieder gesund. Ende Mai 1874 letzte Regel, 28. September erste Kindsbewegungen. Während der ganzen 7. Schwangerschaft war Frau P. sehr wohl, nur selten hatte sie mässige Kreuzschmerzen.

Am 6. III. 1875 Morgens Wehenanfang, am 7. III. Blasensprung. Am 8. III. wurde ein Wundarzt II. Klasse gerufen, der dreimal vergeblich die Zange anlegte und dann nach Zuziehung eines auswärtigen Kollegen von weiteren Entbindungsversuchen abstand. An diesem Tage, ob vor oder nach den Zangenversuchen ist fraglich, blieben die Wehen aus; nachmittags trat Erbrechen ein, ebenso mehrmalige Fröste, Ohnmachten sollen gefehlt haben, der Kräftezustand überhaupt ziemlich befriedigend gewesen sein. — In der folgenden Nacht stellte sich häufiges Erbrechen ein. Am 9. III. 1875, morgens 9 Uhr, wurde Professor Kehrer, damals in Giessen, zugezogen und erhob folgenden Befund: Puls fadenförmig, 140—150, Haut feucht und heiss, Gesicht mässig gerötet, Zunge feucht, Respiration beschleunigt, tief, von starkem Ras-

seln begleitet, Leib bedeutend aufgetrieben, trommelartig gespannt, überall (mit Ausnahme eines drei Querfinger breiten queren Dämpfungsstreifens oberhalb der Schoosfuge) hell tympanitisch klingend und sehr schmerzhaft. In der Mitte des Hypogastrium an einer halbkreisförmigen Stelle Knistern (subcutanes Emphysem). Erbrechen, das Erbrochene fäcal riechend. Es fand sich ein Dammriss. Labien geschwellt. Ein isoliertes, von der Kopfschwarte beutelartig umfasstes Scheitelbein am Beckenboden, der übrige Schädel im Eingang. Schoosbogen sehr schmal, kaum zwei Querfinger weit. Aus den Genitalien fliesst Gehirn und eine rötlichbraune, höchst fötide Masse. Von Contractionen keine Spur, spontane Leibschmerzen mässig. Von ferneren Entbindungsversuchen wurde natürlich abgesehen. Es trat sehr bald Schüttelfrost ein, die Extremitäten wurden kalt, die Ronchi stärker und um 11 Uhr Morgens erfolgte Exitus letalis.

Die am 10. III. 1875, nachmittags zwei Uhr, vorgenommene Sektion ergab Folgendes: Leiche kräftig, 145 cm lang, Rumpf und Extremitäten normal gebaut, keine Kyphose oder Scoliose, Thoraxform nicht verändert. Das ganze Hypogastrium bis zur Nabelhöhe knisternd, desgleichen die Oberschenkel. Beim Einschneiden entweicht hier massenhaft stark nach Schwefelwasserstoff riechendes Gas. Nach Spaltung der Linea alba fand man den nach vorn überhängenden, nach links herübergezogenen, sagittal plattgedrückten Uterus, von der Grösse eines fünfmonatlichen Organes, links über dem Schoosbein, rechts darüber den nach vorn gerichteten Steiss eines reifen, durch starkes Emphysem aufgetriebenen Knaben, dessen Rumpflänge ziemlich von vorn nach hinten verlief. Bis auf den Kopf, der in Uterus und Scheide lag, war der Fötus durch einen Längsriss der Cervix in die Bauchhöhle ausgetreten. Stellenweise lagen mürbe Eihäute über dem Fötus. Nach oben und links von ihm zeigte sich das Colon transversum, in der Mitte geknickt, weiter nach links Dünndärme. In der Bauchhöhle findet man ein Blutcoagulum von etwa Faustgrösse. Die Gedärme sind rötlichbraun suffundiert, stellenweise mit Fibrinflocken bedeckt. Der Uterus

enthält im subperitonealen Gewebe reichlich Fäulnisgase. An der hinteren Cervixwand, dicht hinter dem breiten Mutterband, befindet sich ein 10 cm langer perforierender Längsriss mit ziemlich glatten Rändern. Ausser dem Kopf des Fötus enthält der Uterus noch die von der Vorderwand abgelöste Placenta nebst einem Teile der sehr langen, mit einem festgeschürzten wahren Knoten versehenen Nabelschnur. Das übrige Kind liegt, mit dem Steiss nach vorn gerichtet, frei in der Bauchhöhle. Die Uteruswand nimmt vom Fundus, wo sie daumendick ist, zum Cervix an Dicke ab; Muscularis blass fleischfarben, derb. Decidua rötlich suffundiert und weich. Im Uterus und in der Scheide Blutgerinnsel und Jauche.

Das mir vorliegende Becken ist ausgesprochen osteomalacisch; das Promontorium ist unter die Eingangsebene gesunken. Lordose der letzten Lendenwirbel. Die Pfannen einander stark genähert. Eingang dreilappig. Schoosbogen schmal, kielförmig. Seine Masse betragen:

Schrägdurchmesser des Eingangs r. 13 l. 12

Distantiae sacro-cotyloïdeae beide 6.0 cm

Conj. vera 9.0 cm.

In diesem Falle verhinderte das osteomalacische Becken den spontanen Austritt der Frucht. Die Ruptur ist wohl zu den violenten zu rechnen, und hat der zuerst zugezogene Arzt vermutlich durch die wiederholten Zangenversuche die Ruptur herbeigeführt. Besonderes Interesse bietet der vorliegende Fall dadurch, das bei der Sektion eine Zeichnung der Teile in situ aufgenommen wurde, welche als Tafel II der Arbeit beigegeben ist. Die starke Contraction des Uterus ist in zweierlei Weise bemerkenswert: einmal stand die Blutung durch Compression der zerrissenen Gefässe spontan, so dass der Tod der Frau in letzter Linie nicht durch Blutung, sondern durch Sapraemie eintrat, und dann dürfte es, abgesehen von der Verengerung des Beckens, nicht möglich gewesen sein, das Kind

durch den Riss ohne ganz erhebliche Zerreissung per vias naturales zu extrahieren. Die Laparotomie wäre hier die einzig mögliche Operation gewesen, falls nicht bereits Agone zur Zeit der Consultation bestanden hätte.

Fall II.

Armvorfall bei Schädellage. Reposition des Armes. Später Fusslage. Extraction. Linksseitiger Cervixriss und Abreissen der linken vorderen Hälfte des Scheidengewölbes vom Uterus. Austritt der Nachgeburt in die Bauchhöhle. Bauchdrainage von der Scheide. Peritonitis. Tod.

Frau W. G. aus N., 34 Jahre, IX para.

Am 13. III. 1884 abends 6 Uhr erste Wehen, später Blasensprung. Der am 14. III. morgens zugezogene Arzt fand Vorfall des Armes neben dem Kopfe, reponierte den Arm, stellte den Kopf ein und ging fort. Dann soll nach Aussage der Hebamme die Schulter und schliesslich unter Zurückweichen des Kopfes der Fuss vorgetreten sein. Die Hebamme extrahierte an den Füssen, angeblich unter Hilfe schwacher Wehen, ein totes, kräftiges Kind. Da der gleich nachher wiedergekekrte Arzt die Nachgeburt nicht holen konnte, wurde Professor Kehrer zugezogen. Dieser fand die Wöchnerin um 9 Uhr morgens schwach, den Puls klein, 120, das Gesicht blass, die Lippen trocken. Die Wöchnerin klagt über Leibschmerzen und hat in den letzten Stunden wiederholt Ohnmachtsanwandlungen gehabt. Der Leib ist ziemlich ausgedehnt, weich, überall mässig schmerzhaft. Uterus in Nabelhöhe, ziemlich fest. Die Genitalien sind schlaff, Blutung jetzt gering. Der Nabelstrang hängt aus der Scheide hervor. Die derselben folgende Hand kommt in eine klaffende, weite Wunde: das Scheidengewölbe ist in der ganzen linken und teilweise an der vorderen Seite vom Uterus abgelöst. Der Uterus ist gut contrahiert und trägt an der linken Seite der Cervix einen Längsriss. Das Cavum uteri leer, die Nachgeburt liegt links vorn in der Bauchhöhle. Nach der

Extraction, die am Nabelstrang leicht gelingt, fühlt man durch die Wunde Dünndärme. Es wird nun ein Schlauchstück des Irrigators in der Mitte mit vier weiten Löchern versehen, daraus eine Schleife gebildet und dieselbe nach links vorn in die Bauchhöhle eingeführt. Beide Enden des Drains sehen fingerlang aus den Genitatien und werden in feuchte Carbolgaze eingeschlagen, mit der Weisung, die Gaze, so oft sie von Blut durchtränkt sei, zu erneuern. Sofort fliesst reichlich Blut aus beiden Schenkeln des Drains. Zur Erleichterung des Blutabflusses wird der Oberkörper höher gelagert. Den Leib wickelt man in ein fest angezogenes Handtuch und legt eine Eisblase auf. Secale, Morphium, Eispillen, Wein. Tagsüber mässige Schmerzen, nachts etwas Schlaf.

15. III. 1884 morgens 10 Uhr: Temperatur 37.6, Puls klein, 108, Resp. 32. Der Leib überall, besonders nach links und hinten, auf Druck schmerzhaft. Uterus in Nabelhöhe. Aus den Drains fliesst wenig Blut. Vulva und Vagina werden mit Carbolwasser vorsichtig überrieselt, dann ein Gazetampon in die Scheide eingelegt. Tagsüber treten zeitweise Leibschmerzen auf, abends steigt die Temperatur auf 38.8; einmal Erbrechen.

16. III. 10 Uhr morgens. Puls 100, voller, Resp. 28, leichter, Temperatur 38.6, Leib auf Druck schmerzhaft. Da aus den Drains nichts abfliesst, wird der Schlauch herausgezogen, er enthält im Innern mässig fötide Blutgerinnsel. Jodoformgazetampon. Nm. öfters Erbrechen, Ab. 40.0°.

17. III. Mg. 10 Uhr: Puls 130, klein, Temperatur 39.6, verfallene Züge, Resp. 42, rasselnd, Leib schmerzhaft, Urin bräunlich, häufiges Erbrechen. In der Nacht Exitus letalis; Sektion verweigert.

Da in diesem Falle ausgesprochene Dextroversion bestand, der Arm links vom Kopfe lag, so ist es wahrscheinlich, dass bei dessen Reposition der gedehnte Mutterhals links durchgedrückt wurde. — Dann trat der Kopf unter Ablösung des Scheidengewölbes, welche wohl erst sekundär beim Durchgang des Kopfes entstanden ist, links in die Bauchhöhle, es kamen

unter Umdrehung des Kindes Schulter und Füsse in den Muttermund, und es gelang der Hebamme das Kind an den Füssen zu extrahieren. Der Uterus drückte dann die Nachgeburt durch den weiten Riss in die Bauchhöhle.

Die Frage, ob 4 Stunden p. p. der Bauchschnitt mit Uterusnaht oder Drainage zweckmässiger gewesen sei, muss mit Rücksicht auf die verflossene Zeit und die bis zur Ankunft der nötigen Assistenz und der Instrumente etc. erforderlichen Zeit wohl in letzterem Sinne beantwortet werden. Es ergab sich jedoch, dass der in die Bauchhöhle eingelegte Drain nur in der ersten Zeit gut fungierte, vom zweiten Tage an sich durch Blut und peritoneale Fibringerinnsel verstopfte und dann nicht mehr wirkte.

Fall III.

Verzögerte Geburt. Rigiditas cervicis. Dritte Steisslage. Enthlipsis. Absterben und Fäulnis der Frucht. Sapraemie. Vergebliche Zangenanlegung an den Steiss. Beim Herabholen eines Fusses Ruptura cervicis. Tod gleich nach der Entbindung.

Fr. K., 30 Jahre, III para. Einmal Zange, eine Spontangeburt, einmal Abort. Seit Anfang Februar 1880 haben sich periodische Kreuzschmerzen eingestellt. Am 18. II. fand man einen schmalen Uterus, die Herztöne links, die Cervix conisch, rechts hinten mit querer schwieliger Verdickung, am inneren Muttermund den Steiss. Wasser angeblich abgeflossen. Am 19. II. und 20. II. wenig Wehen, Ausspülungen der Scheide. Am 20. II. formiert sich die Blase in dem etwas erweiterten conischen Cervicalkanal. Die verordneten Ausspülungen wurden gegen Anordnung unterlassen. Am 22. II. Blasensprung. Kindsbewegungen fehlen; es ist Fieber und starker Durst eingetreten. Nachmittags: Puls 130, Temperatur 39.2°, der Leib ist empfindlich. Es besteht Foetor e vagina. Wegen der nur 4 cm betragenden Weite des Muttermundes wurde von Extraction abgesehen. Bis zum Abend hatten sich starke Wehen eingestellt, die dann plötzlich

nachliessen. Schwäche und grosse Unruhe stellten sich ein. An der Radialis der Puls nicht mehr fühlbar. Herztöne 140. Auf dem Schrägbett wird in leichter Narcose die Zange an den mit einem Segment ins Becken eingetretene Steiss angelegt. Nach sieben Tractionen kein Vorrücken, aber Entweichen von fötiden Gasen aus dem Uterus. Deshalb wird der rechte Fuss herabgeholt, wobei plötzlich beim Herunterführen des Knies an der rechten Seite die Cervixwand ein- resp. weiterriss. Die Entwicklung des Rumpfes gelang leicht, Arme und Kopf folgten erst nach kräftigem Anziehen. Die Oberhaut des Fötus ist teilweise abgelöst. Nach Ausdrücken der Placenta ergab sich eine circuläre Ablösung des rechten Umfanges der Portio und eine Oeffnung in der rechten Cervixwand. Eine Stunde später trat Exitus lethalis ein.

Im vorligenden Falle scheint dem Herableiten des Knies nicht alle Schuld an dem Eintreten der Ruptur beizumessen zu sein; vielmehr dürfte schon vorher eine spontane, aber nicht perforierende Ruptur eingetreten sein. Der plötzliche Nachlass der vorher starken Wehen, die unmittelbar darauf eintretende Schwäche, die grosse Unruhe, das Verschwinden des Pulses an der Radialis (innere Blutung) sprechen entschieden für diese Annahme. Beim Herableiten des Knies ist wahrscheinlich die Uteruswand weiter gerissen. Die intrauterinen Fäulnisprocesse machten die Prognose absolut infaust.

Fall IV.

V. Para. Uterus-Ruptur. Partus praematurus (9. Mon.) bei Placenta praevia centralis.

Fr. A. G. aus H., 32 Jahre alt.

Anamnese. Die vier vorhergehenden Geburten verliefen normal. Die letzte Periode anfangs Sept. 1889. In der jetzigen Schwangerschaft ist nichts Besonderes vorgekommen ausser einer am 4. April 1890 morgens $6^1/_2$ plötzlich eingetretenen starken Genitalblutung.

Status: Kräftige Frau, Puls 88. Das lebende Kind liegt in zweiter Schieflage, die Herztöne werden unter dem Nabel gehört. Im ziemlich derben, für zwei Finger knapp durchgängigen Cervix fühlt man Placentagewebe; es bestehen keine Wehen. Vor der Untersuchung Sublimatausspülung. Wegen starker Blutung Tamponade mit Watte, die nach kurzer Zeit mit Blut durchtränkt ist. Combinierte Wendung: Placenta abgelöst, Eihäute durchbohrt, der rechte Fuss herabgeleitet. Die Blutung steht. Eine Stunde später tritt wieder leichte Blutung ein, die nach Anziehen des Fusses steht. Allmählich treten kräftige Wehen ein. 9 Uhr 20 Minuten sind die Herztöne verlangsamt; die Untersuchung ergiebt Vorfall der pulslosen Nabelschnur bei engem rigidem Muttermund. In Anbetracht des letzteren Umstandes wird von der Extraction abgesehen. Bald darauf sehr kräftige Wehen und um 9 Uhr 50 Minuten Geburt eines Knaben, spontan bis zu den Schultern. Die Arme werden gelöst, der Kopf leicht nach Smellie-Veit extrahiert. Kind todt. Placenta und Eihäute folgen nach wenigen Minuten. Kräftige Nachwehen. Sublimatausspülungen, 1.5 Secale cornutum, Binden des Leibes. Um 11 Uhr 10 Minuten (beim Verlassen der Wöchnerin) ist der Uterus gut contrahiert, keine Blutung.

Am folgenden Morgen fand der in die Wohnung der Wöchnerin gerufene Assistenzarzt die Frau im Blute schwimmend; nach Angabe des Mannes dauerte die Blutung bereits einige Stunden. Die Frau ist stark collabiert, Puls 140, an der Radialis nicht zu fühlen, Respiration 48, mehrmaliges Erbrechen. Der Uterus ist etwas schlaff; auf Reiben, 0.5 Secale, heisse Irrigationen wird er rasch zu Contraktion gebracht und bleibt contrahiert. Die Pulsation der Bauchaorta, die man comprimiert, wird allmählig schwächer, Respiration oberflächlich.

Therapie: subcutane Kochsalzinfusion, mehrere Spritzen Aether, Eingiessen von Kochsalzlösung in den Mastdarm. Trotzdem eine Stunde später Exitus lethalis.

Die am folgenden Tage vorgenommene Sektion beschränkt sich auf die Exstirpation des Uterus. Derselbe ist sehr blass,

in seinem unteren Segmente befindet sich ein 5 cm langer, nicht perforierender Riss innerhalb der Placentastelle.

Die Annahme, dass es sich im vorliegenden Falle um eine violente Ruptur handelte, erscheint unzulässig, da die combinierte Wendung bei stehender Blase vorgenommen wurde und leicht gelang. Vielmehr drängt das Zusammentreffen mehrerer Umstände zur Annahme einer spontanen Ruptur. Der Sitz der Placenta im unteren Uterussegmente gab eine schwere Praedisposition für diese Stelle; die Unnachgiebigkeit des äusseren Muttermundes genügte, um hier eine Ruptur zu veranlassen. Die Blutung, welche das erste und einzige Symptom darstellte, stammte wohl grösstenteils aus dem vorliegenden Mutterkuchen, doch gestattet der Umstand, dass die Ruptur die Placentastelle nach unten überragt, die Annahme, dass der Riss seinen Teil zu der Blutung beigetragen habe. Die Blutung stand nach der Wendung, infolge der Tamponade durch den Steiss, nach der Geburt verhütete der contrahierte Uterus durch Compression der Gefässe vorläufig eine Blutung. Das Wiedereintreten derselben am nächsten Tage führte den Tod der Wöchnerin herbei.

Ein hervorragendes Interesse erfordert der beschriebene Fall durch das Fehlen aller charakteristischen Symptome. Die Anamnese und der zuerst aufgenommene Befund riefen den Verdacht einer Ruptur in keiner Weise wach. Dieselbe trat vielmehr ohne Vorboten, unbeachtet von der Frau, unerkannt von dem Arzte ein. Erst bei der Sektion wurde sie als überraschender Befund erhoben.

Fall V.

Ruptur des vorderen Scheidengewölbes nach künstlicher Frühgeburt bei Pelvis ubique minor plana rhachitica.

P. Sch., 32 J. alt, stammt aus gesunder Familie. Sie hat mit drei Jahren laufen gelernt, die Periode stellte sich im 17. Jahre ein. Frühere Schwangerschaft vor fünf Jahren, Ver-

lauf ohne Complication; Geburt durch Perforation und Haken beendigt. Seit Mitte Juni 1881 zweite Schwangerschaft.

Status praesens 9. II. 1882: Körper zwerghaft, Kopf kurz, Stirn ziemlich hoch und schmal, Stirnhöcker mässig gross, Extremitäten kurz, Finger kurz, Verbiegungen der oberen Extremitäten nicht vorhanden, Sternum stark gewölbt, Rippenknorpel ziemlich stark vortretend. Der Thorax ziemlich kurz, die Basis ist etwas eingezogen, der obere Teil der Brustwirbelsäule ist stark ausgehöhlt, der untere im Gegensatze dazu stark vorspringend, eine seitliche Verschiebung besteht nicht. Die Tibiae sind der Länge nach stark auswärts gebogen, Beine ziemlich kurz. Körperlänge = 1.35 cm (norm. 1.56 cm), Rumpflänge 78 cm (norm. 80.5 cm), Armlänge (vom Acromion zur Mittelfingerspitze) 61 cm (norm. 69 cm), Beinlänge (von d. Crist. il. zum Boden) 75.5 cm (norm. 93 cm), Leib halbkugelig, Grösster Bauchumfang 87.5 cm, Nabelumfang 87.5 cm. Gebärmutterboden handbreit unter dem Processus xyphoïdes. Die Gebärmutter hat ovale Form, ist nach rechts verschoben und von schlaffer Consistenz. Kleine Kindsteile sind rechts zu fühlen. Der Kopf steht sehr beweglich über dem Beckeneingang. Fötalherztöne links hörbar. Scheitel-Steisslinie 28 cm.

Aeussere Beckenmessung: Sp. Jl. = 25.3 cm, Cr. Jl. = 26 cm, Troch. = 27.5 cm, D. B. = 16.8 cm, Conj. diag. = 9.0 cm. Vorberg sehr leicht erreichbar. Kreuzbein leicht zu bestreichen, dergl. die Seitenwände. Beckendiagnose: Pelvis ubique minor plana rhachitica.

Exploratio interna: Aeussere Genitalien stark aus dem Beckenausgang herausgetreten, aufgelockert. Portio in der Beckenenge, schlaff, weich, steht in der Höhe des unteren Schoosfugenrandes, Kanal trichterförmig, dahinter das sehr tief stehende Promontorium, das stark vorspringt. Untere Kreuzbeinwirbel springen rückwärts vor. Innerer Muttermund geschlossen. Durch die hintere Wand der Portio, die für zwei Finger durchgängig ist, kann man das Promontorium durchtasten.

Geburtsgeschichte:

Am 24. II. 20.5 cm. wird leicht aus zweiter Schieflage mit tiefliegendem Steiss durch äussere Handgriffe eine erste Schädellage hergestellt. Am 24., 25., 26. dreimal täglich Spülungen mit Sublimat (1 : 2000), am 27. II., vormittags 8 Uhr 45 Minuten, Einlegen einer elastischen Bougie, die vorher in 1‰ Sublimat gelegen und mit 10% Carbolglycerinwatte umwickelt war.

27. II. Mg. 9 Uhr 8 M. erste Wehe. Die Cervix hat beim Anfang der Geburt eine fast glockenförmige Gestalt. Nachmittags 3 Uhr 9 Minuten: Bei Entfernung des auf die äusseren Genitalien gelegten Wattebausches finden sich die Labien etwas ödematös angeschwollen. Da die Wehen ziemlich im Gang sind, wird die Bougie entfernt. Die umgelegte Watte ist blutig getränkt. Die Scheidenschleimhaut etwas geschrumpft. Das bis dahin benutzte Sublimat wird durch 2% Carbol ersetzt. Das Spülwasser fliesst etwas blutig gefärbt ab. Einlegen von Carbolglycerinwatte in die Scheide.

28. II., morgens 8 Uhr. Der innere Muttermund hat sich erweitert, die Fruchtblase füllt die ganze Cervix bis zum äusseren Mund aus.

Nm. 12 Uhr: Urin carbolfarbig, deshalb von jetzt ab Thymol-Ausspritzungen.

Nm. 3 Uhr: Portio verstrichen, Blase auch in der Wehenpause straff gespannt. Der Kopf steht noch über dem Beckeneingang. Herztöne links in der Höhe des Nabels am deutlichsten.

Nm. 4 Uhr 35 Minuten: Os. vollständig verstrichen, Ränder dünn. Eihautstich. Hydramnios. Abfluss von 1390 ccm klaren Fruchtwassers v. spec. Gew. 1003.5. Rechts unten starkes Uteringeräusch. Herztöne in der Mitte zwischen Nabel und Symphyse am deutlichsten, 124.

Nachmittags 4 Uhr 50 Minuten: Fötale Herztöne 136, nachmittags 6 Uhr 15 Minuten 140, Temperatur 37.4. Halbsitzende Lagerung. Nachmittags 8 Uhr 45 Minuten: Bei der Ausspülung ist die anfangs ablaufende Flüssigkeit leicht blutig gefärbt. Die vordere Muttermundslippe ist nicht fühlbar, die seitlichen Ränder

des Os. angeschwollen. Der Kopf steht tief im Niveau des unteren Schoosfugenrandes, in Vorderscheitelbeinlage. 28. II. Abends 9 Uhr 30 Min.: Puls 84, Temperatur 38.6. Abends 9 Uhr 40 Minuten: Fötalherztöne nicht mehr zu hören. Abends 10 Uhr: Kopf nicht mehr im Becken fühlbar, sondern links darüber, an seiner Stelle eine gewölbte, weiche Masse und weiter oben ein Fuss, Blutung gering. Das Zurückweichen des Kopfes und dessen extramediane Stellung im Becken, sowie andererseits der Nachweis des Fusses am Beckeneingang deuteten auf die inzwischen stattgefundene Ruptur, weshalb sofort die Extraction an den Füssen vorgenommen wird. Beim Eingehen mit der Hand konnte man zwar das hintere Scheidengewölbe intakt finden, dagegen fühlte man eine grosse, klaffende Lücke dicht über dem vorderen Wulst des Muttermundes von der einen zur anderen Seite reichend. Die durch den Riss eingeführten Finger konnte man deutlich durch die Bauchdecken von aussen fühlen. Das ausgezogene Kind war tot, ein Knabe von 2312 Gramm. Linkes Scheitelbein stark abgeflacht und untergeschoben. Die 332 Gramm schwere Nachgeburt wird leicht entfernt.

Der gut contrahierte Uterus war leicht nach allen Seiten zu bewegen, meist lag er sinistroretrovertiert und der ödematöse Scheidenteil vorn rechts. Der Leib war stark aufgetrieben, überall bei Druck schmerzhaft. Es stellte sich wiederholtes Schwächegefühl und Erbrechen ein. Puls 110. Da Scheidendrains, in die Excavatio vesico uterina eingeführt, wohl kaum eine genügende Abfuhr der Peritoneal-Flüssigkeiten bezweckt und das Eindringen der Lochien in die Bauchhöhle nicht hätten hindern können, wurde die Laparotomie beschlossen.

Laparotomie Abends 11 Uhr 10 Min. Schnitt dicht unter dem Nabel beginnend bis zur Symphyse. Die Cervix ist an der Excavatio vesico-uterina von einem zum anderen runden Band in ganzer Dicke durchrissen. Vernähen der Uteruswunde und des Bauchfells mit Seidenknopfnähten. Bauchtoilette, Einlegen zweier Gummidrains mit ausgekochten Baumwollsträngen über den Fundus uteri in den Douglas. Die äusseren Enden der

Drains werden in den Bauchverband geleitet. Bauchwunde durch zwölf Suturen geschlossen. Ein Strang zusammengerollter, mit Thymol getränkter Gaze wird zur Aufsaugung der Lochien in die Vagina gelegt.

Verlauf:

1. III. Wöchnerin wird in Rückenlage mit erhöhtem Oberkörper gebracht und warm zugedeckt. Puls ziemlich kräftig.

Morgens 12 Uhr 20 Min. Erbrechen. 12 Uhr 40 Min. Ergotin-Injection. 1 Uhr 10 Min. Erbrechen, ziemlich Durst. Kaffee und Wasser. 2 Uhr 10 Min. Temperatur 38.8, Puls klein, 144, Respiration 36. Patientin bei Bewusstsein, kein Erbrechen, keine Schmerzen. Von 2 Uhr 15 Min. bis 3 Uhr 15 Min. beständig Erbrechen und Aufstossen. Kaffee, Wasser, Eispillen. 6 Uhr 30 Min. Temperatur 39, Puls 144, Respiration 36. Patientin klagt über Hitze und Atemnot, Erhöhung des Oberkörpers. 7 Uhr 30 Min. Watte der äusseren Genitalien erneuert. Bauch ziemlich aufgetrieben, Unterbauchgegend überall druckempfindlich. Epigastrium nicht schmerzhaft. 9 Uhr 10 Min. Verbandwechsel. Gaze in grosser Ausdehnung blutig durchtränkt. Spontane Urinentleerung; Urin leicht blutig.

Ab. 10 Uhr 15 Min. Anfall von hochgradiger Dyspnoe. Patientin spricht nicht. Haut blass, kühl. Puls 144. Zweimal Aether subcutan. Hochlagerung des Thorax, darauf Atmung ruhiger und Wärmerwerden der Extremitäten.

2. III., Morgens 11 Uhr 45 Min. Temperatur 38.1, Puls 120, Respiration 39. Spontaner Leibschmerz bei jeder Exspiration. Meteorismus stärker, Epigastrium auf Druck schmerzhaft.

Mittags 12 Uhr: Zungenrücken braunrot, feucht. Patientin ruhig. Morphium 0.015.

Nm. 4 Uhr Temperatur 38.5, Puls 132, Respiration 30. Verbandwechsel. Drains entfernt. Gaze mässig durchtränkt. Einführung von zwei der Länge nach zusammengerollten Thymolgazestreifen in die Vagina.

3. III., Morgens 7 Uhr. Ung. hydrarg. cin. 2.0 auf jeden Oberschenkel. 8 Uhr Temperatur 38.6, Puls 144, Respiration 48.

Morgens 10 Uhr. Patientin hat in den letzten zwei Stunden alles Genossene wieder erbrochen, klagt über Leibschmerz. Morphium 0.015. Schlaf bis nach 12 Uhr, dann Wachbleiben ohne Klagen. Jedes Getränk, selbst Eispillen, erbrochen. Beständige Klagen. Sehr verfallenes Aussehen, Zunge vorher feucht, jetzt trocken.

4. II., Mg. $^1/_2$1 Uhr Temperatur 39.1, 4 Uhr 39.4, 6$^1/_2$ Uhr Puls nicht mehr fühlbar, Extremitäten kühl, Respiration 36.

Morgens 7$^1/_2$ Uhr Exitus letalis.

Sektions-Protokoll.

Geringe Starre, gelbe Bauchdecken, an der Bauchhaut eine 3 cm unter dem Nabel beginnende und in der Länge von 14 cm nach unten gegen die Symphyse sich erstreckende Wunde, deren Ränder derb, grösstenteils durch Nähte vereinigt, im unteren Abschnitt klaffend. Bauch stark aufgetrieben. Bauchhaut von zahlreichen Schwangerschaftsnarben durchsetzt. Skelett gracil, Knorpel auffallend stark, ossificiert. Colon transversum stark mit Gas überfüllt, mehrfach gewunden. Dünndarm stark aufgetrieben, Gas und Flüssigkeit enthaltend. Die seröse Bekleidung des Darmes, sowie der Bauchwand stark gerötet und an einzelnen Stellen mit Fibrin und Eiter belegt. Uterus reicht mit seinem Fundus fast bis zum Nabel, seine seröse Bekleidung zeigt dieselben Veränderungen. Nach Herausnahme der Dünndarmschlingen findet sich links, nach innen vom Colon desend. eine grubenförmige Vertiefung, die mit schmierigen Blutcoagulis ausgefüllt ist. Sonst hat der Peritonealinhalt die oben erwähnte Beschaffenheit.

Etwas unterhalb des os. ut. int. ein quer von links nach rechts laufender Riss, durch mehrere Knopfnähte vereinigt, welche den Peritonealüberzug der Blase mit dem des Uterus verbinden. An beiden Enden der Risswunde klaffen die Wundränder etwas. In der Blase wenig trüber Inhalt.

Die Vagina erscheint auffallend kurz, misst von der Clitoris bis zum unteren Rand der Portio 9 cm. Mucosa der Vagina ziemlich derb. Cervix kolossal dilatiert, die unteren Ränder mehrfach eingerissen; sie misst vom Os. int. bis zum ext. 10 cm. 3 cm unterhalb des Os. int. ist ein querer Riss, 7 cm lang; Ränder stehen weit von einander und sind wie das Gewebe der Cervix überhaupt stark hämorrhagisch infiltriert. Die Wand des Corpus uteri durchschnittlich $3^3/_4$ cm dick. Von der Rissstelle aus gelangt man zwischen Blase und vorderer Uteruswand in einen Raum, der nach oben durch die oben beschriebene Peritonealnaht vollständig abgeschlossen ist. Am Mastdarm nichts Besonderes. — Röhrenknochen auffallend dick, das Mark im Gegensatze dazu wenig entwickelt. Das Becken hat eine exquisit rhachitische Form.

A. D. Diffuse Peritonitis nach Ruptur der vorderen Cervixwand. Status puerperalis. Allgemeine Rhachitis und allgemein zu enges glatt rhachitisches Becken mit einer Conj. v. von 7.5 cm.

In vorliegendem Falle trat die Zerreissung der Cervix im beginnenden Austreibungsstadium einer wegen allgemeiner Beckenenge eingeleiteten künstlichen Frühgeburt spontan ein. Das Kind konnte per vias naturales relativ leicht extrahiert werden, da die Füsse leicht erreichbar waren. Erst nach der Entbindung wurde die Grösse des Risses erkannt und die Laparotomie mit Vernähung der Wundränder ausgeführt. Die Nähte schnitten jedoch teilweise durch, so dass der Cervicalkanal mit der Bauchhöhle stellenweise communicierte und die Lochien in diese überfliessen konnten.

Fall VI.

Spontanruptur bei osteomalacischer Beckenenge.

Am 3. V. 1895 wurde die 35 Jahre alte, taubstumme und schwachsinnige Frau C. H. aus K. in die hiesige Frauenklinik aufgenommen.

Die Frau hatte viermal geboren, zuerst vor sieben Jahren ein lebendes Kind in Querlage, das zweite Mal vor fünf Jahren ein lebendes Kind in Schädellage. Während dieser Schwangerschaft scheint zuerst Osteomalacie eingetreten zu sein, welche trotz Behandlung mit Dampfbädern allmählig zu den unten zu besprechenden Veränderungen führte und die Frau angeblich seit Jahresfrist ans Bett fesselte. Während dieser Krankheit machte die Frau noch zwei Geburten durch; eine Fehlgeburt und eine spontane Geburt. Näheres hierüber, sowie über die Zeit der zuletzt dagewesenen Regel liess sich nicht in Erfahrung bringen.

Bei der Aufnahme in die hiesige Frauenklinik am 3. V. 95 wurde folgender Befund festgestellt: Knochenbau gracil, Muskulatur dürftig. Die Frau kann sich ohne Unterstützung nicht aufrichten, noch weniger gehen, auch nur mit Mühe die Beine etwas spreizen. Brustwirbelsäule stark, Lendenlordose unerheblich gebogen. Die letzten Rippen sind von den Darmbeinkämmen kaum fingerbreit entfernt. Druck auf die Wirbelsäule, das Becken und den Brustkorb ist sehr schmerzhaft.

Vor zwei Tagen soll starkes Oedem beider Füsse bestanden haben, zur Zeit besteht nur in der Lendengegend leichtes Oedem. Urin eiweissfrei. Geringer Spitzbauch. Kindliche Herztöne rechts von der Mittellinie. Kopf vorliegend, über dem Becken beweglich.

Beckenmessung: Sp. Jl. 26.0 cm, Cr. Jl. 28.5 cm, Tr. 28.3 cm, D. B. $19^3/_4$ cm.

Vorberg sehr leicht erreichbar. Kreuzbein oberhalb der Mitte geknickt, der untere Teil scharf nach vorn abgeknickt. Die beiden absteigenden Schambeinäste stehen so nahe bei einander, dass man dazwischen kaum einen Finger einführen kann. Die Dist. sacro-cotyloïdea wird beiderseits auf zwei Querfingerbreiten bestimmt. Danach handelt es sich um eine pelvis osteomalacica. Grav. klagte während ihres Aufenthaltes in der Klinik häufig über heftige Schmerzen in den Beinen und im Becken. Der dargereichte Phosphorleberthran wird nicht vertragen.

Am 11. V. abends $6^1/_2$ Uhr bei der Visite sind die fötalen Herztöne deutlich hörbar, Wehen nicht nachweisbar.

In der Nacht ist die Patientin nach Aussage der mit ihr das Zimmer teilenden 2 Wöchnerinnen zwar unruhig gewesen, hat aber durch keinerlei Klagen oder Zeichen verraten, dass sie Wehen habe, auch nicht nach der Wärterin geschellt, obwohl die Birne der Leitung dicht am Bette hing. Gegen Morgen wurden von den Mitbewohnerinnen des Zimmers so auffallende Erscheinungen bemerkt, dass die Wärterin und dann der Hausarzt gerufen wurde, der morgens $5^1/_2$ Uhr folgendes feststellte: Zerfallenes Gesicht, fliegenden Puls, angestrengte Atmung. Blutung aus den Genitalien. Die Scheide ist mit Blutcoagula ausgefüllt. Bei Palpation des Leibes fällt auf, dass die Kindesteile auffallend leicht durchzufühlen sind, während der Uterus sich nicht abgrenzen lässt. Während der Untersuchung trat $5^3/_4$ Uhr der Exitus lethalis ein. Sofort wurde die Laparotomie an der Todten vorgenommen; sie ergab Ruptura cervicis uteri an der hinteren Wand. Kind und Placenta zum Teil in die Bauchhöhle ausgetreten.

Kind tot, weiblich. Gewicht 1820 g, Länge 44 cm. Schädelknochen ziemlich fest. Kopfumfänge: horiz. 29, kl. diag. 28.5, gr. diag. 33. Kopfdurchmesser: sagittal $9^3/_4$, kl. diag. $9^1/_2$, gr. diag. $11^1/_2$, bitemporal 7, biparietal 8.

Die Nachgeburt wiegt 290 g; sie ist zum grössten Teil in der Bauchhöhle, zum kleineren noch im Cavum uteri.

Sektionsbefund: Kleiner, schwächlicher, anämischer Körper, gelbe Farbe der Haut.

Brust trichterförmig, das Sternum im unteren Abschnitt eingezogen, Claviculae sehr verkrümmt. Die Extremitäten verhältnismässig gerade. Lendenwirbelsäule und Vorberg tief in die Bauchbeckenhöhle vorspringend. Vom Nabel zieht eine durch zehn Knopfnähte vereinigte Schnittwunde zur Symphyse; die Wundränder sind nur oberflächlich verklebt. Beim Lösen der Suturen und Eröffnen der Bauchhöhle fliesst eine ziemliche Menge

dünnflüssiger, blutig verfärbter Flüssigkeit aus dem Abdominalraum heraus. Die Darmschlingen sind nach oben gedrängt, der vorderen Bauchwand liegt der Uterus an, der mit seinem Fundus ungefähr in Nabelhöhe steht. Der Uterus ist in geringem Grade sinistroponiert. In der linken Hälfte des kleinen Beckens sitzt ein ungefähr faustgrosses, wenig scharf abzugrenzendes, extraperitoneales Blutextravasat, das mit einer blutigen Imbibition und Infiltration des linken Parametriums communiciert. Die Vorderseite des ziemlich festen Uterus ist glatt und ohne Besonderheiten. Vor dem Uterus liegt die kleine, fest contrahierte, leere Blase, deren Scheitel ungefähr in der Höhe der Symphyse steht. An der hinteren Fläche des Uterus und zwar mehr in der linken Seite desselben befindet sich die Rissstelle, welche durch die ganze Länge des Uterus ziemlich gerade von oben nach unten verläuft. Dieselbe erreicht nach oben zu nicht ganz den Fundus uteri. Die Rupturierung ist augenscheinlich im Bereiche der Insertionsstelle der Placenta erfolgt, die Placenta selbst ist zum Teil in die Bauchhöhle ausgetreten. In der Scheide befinden sich massenhafte Blutgerinnsel.

Anatom. Diagnose: Uterusruptur. Austritt des Fötus und eines Teiles der Placenta in die Bauchhöhle. (Die Leiche des bereits mehrere Stunden abgestorbenen Fötus wurde bei der Laparotomie im Bauchraume aufgefunden.) Innere Verblutung, extraperitoneales Blutextravasat im linken, grossen Becken, nahe der linken Linea innominata. Blutige Imbibition beider, besonders des linken Parametrium. Blutige Imbibition des grossen Netzes.

In diesem Falle lag eine absolute Indication zum Kaiserschnitt vor; derselbe war geplant, seine Ausführung wurde aber vorläufig noch hinausgeschoben, weil sich Gravida erst am Ende des IX. oder Anfange des X. Monats befand, was auch später durch die Masse des Kindes bestätigt wurde. Da man am besten vor dem Blasensprung operiert, sobald kräftige Wehen eingetreten sind, war der passende Zeitpunkt für die Operation erst

in einigen Wochen zu erwarten. Bei der letzten Untersuchung wurde der bevorstehende Beginn der Geburt noch durch keine Erscheinung angedeutet. In der Nacht vom 11. V. stellten sich Wehen ein, die in überraschend kurzer Zeit zur Katastrophe führten. Das unglückliche Zusammentreffen von hochgradiger Beschränktheit und Taubstummheit verhinderte, dass die Gefahr rechtzeitig erkannt wurde. Als endlich am nächsten Morgen ärztliche Hilfe kam, lag die Frau bereits in agone. Auch das Kind konnte trotz sofort nach dem Tode vorgenommener Laparotomie nicht mehr gerettet werden, da nach der Ruptur die Lösung der Placenta eingetreten war.

Inwieweit hier Vorläufer der Ruptur eintraten, bleibe dahin gestellt. Die Rissstelle erstreckte sich jedenfalls durch das Placentagebiet, ob sie aber davon oder von der stark gedehnten Cervix ausging und dann erst nachträglich zur Placentastelle weiterging, muss unentschieden bleiben.

Fall VII.

Ruptura uteri spontanea. Laparotomie. Amputatio uteri supravaginalis. Genesung.

Frau A. Sch. aus H., 31 Jahre alt, III. para.

Anamnese: In der Jugend Rhachitis. Die früheren Schwangerschaften verliefen normal, die beiden vorangegangenen Geburten gingen spontan, die letzte angeblich rasch von statten. Die anschliessenden Wochenbetten nahmen normalen Verlauf.

In den letzten vier Wochen der III. Gravid. ständig Schmerzen im Unterleibe, oberhalb der Symphyse.

Die Geburt nahm am Ende des zehnten Monats, am 20. Mai 1896, ihren Anfang. Morgens 1 Uhr traten die ersten Wehen ein. Die Zeit des Blasensprunges war nicht zu eruieren. Die morgens $7^1/_2$ Uhr von Herrn Dr. Kimmel poliklinisch vorgenommene Untersuchung ergab: Scheitellage, Uterus stark sinistrovertiert, im Ganzen druckempfindlich, in Nabelhöhe rechterseits geringe Einschnürung, Kopf grösstenteils von aussen ober-

halb der Schossfuge fühlbar. Das Kreuzbein ist leicht abzutasten, Becken platt, C. v. 8; Muttermund über Fünfmarkstück gross, seine Ränder dick, nicht ödematös. Kopf mit einem Segmente im Becken, hinteres Scheitelbein stark untergeschoben, auf dem vorderen erhebliche Kopfgeschwulst, Wehen kräftig, Fötalherztöne normal.

Die morgens 10 Uhr vorgenommene zweite Untersuchung stellte bereits die eingetretene Katastrophe fest. Vor 30 Minuten war unter reissenden Schmerzen Formveränderung des Leibes eingetreten, die Wehen hörten damit gänzlich auf.

Uterus nicht abzugrenzen, direkt unter den Bauchdecken kleine Teile fühlbar, Kopf über dem Beckeneingang. Herztöne nicht mehr hörbar.

Scheidengewölbe leer, Muttermund collabiert, Blutabgang.

Diagnose: Ruptura uteri spontanea. Die Scheide wird jetzt mit Jodoformgaze tamponiert, ein fester Druckverband um das Abdomen gelegt und die Frau in einer Droschke liegend, in Begleitung der Hebamme, nach der Klinik transferiert, wo 12 Uhr mittags die Laparotomie vorgenommen wurde.

Morphium-Chloroformnarkose. Bauchschnitt in der Linea alba von der Schossfuge bis zum Nabel. Nach Eröffnung des Peritoneums erscheint zunächst der Kopf des Kindes gerade über dem Beckeneingang, der Steiss im Epigastrium. Kind und Placenta sind vollständig in die Bauchhöhle ausgetreten und werden zunächst entfernt.

In der Bauchhöhle beträchtliche Blutansammlung. Der Uterus wird rasch vor die Bauchwunde gezogen und in der Gegend des inneren Muttermundes ein Gummischlauch angelegt. Der Riss liegt rechts im Cervix und unteren Uterusabschnitt und geht durch das ganze rechte Parametrium ins Scheidengewölbe. Die übrigens unverletzte Harnblase ist vollständig vom Uterus abgelöst. Unterbindung der beiderseitigen Vasa spermatica, dann der linken Uteringefässe. Rechterseits können die Uteringefässe nur in einzelnen Aesten unterbunden werden und bietet hier die Blutstillung grosse Schwierigkeiten. Zuletzt wird der Uterus

im Collum in Portionen quer abgetragen und durch sagittale Seidennähte der Stumpf geschlossen. Eine Desinfection des Cervicalkanals findet nicht statt. Hierauf Vernähung des Peritoneums über dem Stumpfe mit Seidenknopfnähten, nachdem rechterseits noch mehrere Umstechungen in der Tiefe vorgenommen waren. Hierbei wird vorübergehend der rechte Ureter in eine Ligatur gefasst, diese jedoch nach erkanntem Irrtum alsbald wieder gelöst.

Versenkung des Stumpfes in die Bauchhöhle. Schluss der Bauchwunde mit Achternähten. Dermatolverband. Jodoformgaze in vaginam.

Das tote, männliche Kind hat ein Gewicht von 3.100 g und eine Länge von 51 cm. Stirn und Hinterhaupt sind unter die Scheitelbeine geschoben, Kopfgeschwulst über dem rechten Scheitelbein. Die Nachgeburt wiegt 482 g.

Der ausgeschnittene Uterus hat eine Länge von 18, eine Breite von 12 cm, die Wanddicke beträgt 3.5—4 cm. Der 6 cm lange Riss sitzt rechts in der Cervix und reicht bis zum Contractionsring. Das linke Ligamentum latum ist intakt, das rechte geborsten. Die Uterusmuskulatur ist gut entwickelt.

Der Verlauf des Wochenbettes war ein durchaus günstiger: Die Frau hat nicht einen Tag bis zu ihrer am 22. Juni d. J. erfolgten Entlassung gefiebert.

Zwölf Tage nach der Operation wurden die Fäden entfernt. Am 20. Juni konnte Fr. A. Sch. bereits aufstehen. Kurz vor ihrer Entlassung wurden noch fünf Seidenfäden aus der Cervix mit der Polypenzange entfernt.

Bei ihrer Entlassung hatte sie nicht die geringsten Beschwerden. Uterusstumpf normal gestellt und beweglich. Keine Exudattumoren durch das Scheidengewölbe zu tasten.

Die Frau konnte in der Folge wieder ihren häuslichen Arbeiten nachgehen und hatte keinerlei Beschwerden.

Sie wurde am 28. Juli 1896 der Heidelberger naturhistorisch-medicinischen Gesellschaft gelegentlich eines Vortrags über

„Uterusrupturen“ (s. Münchener medicinische Wochenschrift 1896 Nr. 33) von Herrn Geh. Hofrat Dr. Kehrer vorgestellt.

Auffallend ist in vorliegendem Falle der frühzeitige Eintritt der spontanen Ruptur. Bei der ersten ärztlichen Untersuchung war allerdings der einseitige Hochstand des Contractionsringes aufgefallen, doch schien eine Beendigung der Geburt durch eine verkleinernde Operation noch nicht angezeigt. Trotzdem war schon eine Stunde später die Ruptur eingetreten, neun Stunden nach der ersten Wehe und bei nicht völlig erweitertem Muttermunde. Diese Raschheit des Eintrittes legte die Annahme nahe, dass es sich hier um eine abnorme Zerreisslichkeit des unteren Uteringewebes, infolge krankhafter Vorgänge, handle, eine Annahme, die auch dadurch gestützt wurde, dass die Frau in den vier letzten Wochen ständige Schmerzen über der Schossfuge verspürte. Wie aus obigem Befunde des Uterusspräparates hervorgeht, war eine makroskopische Veränderung der Muskulatur nicht zu erkennen. Dieselbe wurde daher mikroskopisch untersucht. Es wurden Schnitte aus der Umgebung des Risses und zum Vergleiche aus entfernteren Stellen entnommen und nach Härtung teils in Alkohol, teils in Formol mit Haematoxylin, Alaunkarmin oder nach van Gieson gefärbt. Die dem Riss benachbarten Stellen zeigten massenhafte, kleinzellige Infiltration des interstitiellen Bindegewebes sowie albuminöse Körnelung der Muskelfasern, während die anderen Schnitte normale Struktur aufwiesen. Die korkzieherartige Schlängelung der Muskelfasern an der Rissstelle, die zunächst auffällt, hat keinen pathologischen Wert, sondern ist dadurch bedingt, dass die Fasern ihre Fixationspunkte verloren haben.

Die gefundenen entzündlichen Veränderungen der Rissstelle dürften wohl vor der Ruptur eingetreten sein. Für diese Annahme spricht entschieden der Umstand, dass die Laparotomie schon zwei Stunden nach der Ruptur vorgenommen wurde und in dieser kurzen Zeit unmöglich so hochgradige Veränderungen in einem vorher gesunden Gewebe sich ausbilden können.

Im Gegensatze zu den undeutlichen Symptomen der drohenden Ruptur stehen in unserem Falle die markanten Zeichen des eingetretenen Risses; sie führten sofort zur richtigen Diagnose und veranlassten den Transport der Frau nach der Klinik, wo die rettende Laparotomie gemacht wurde.

Dieser Fall beweist, dass nach eingetretener Ruptur und nach Austritt von Kind und Placenta in die Bauchhöhle ein Transport ohne Schaden möglich sein kann.

Fall VIII.

Ein weiterer Fall von Uterusruptur, infolge von Wendung bei Uterus bicornis subseptus, wobei ebenfalls die Porro-Operation vorgenommen wurde, wonach die Frau genesen ist und heute noch lebt — ist von Herrn Prof. Dr. Kehrer beim Freiburger Gynäkologencongress erwähnt und in den „Verhandlungen der deutschen Gesellschaft für Gynäkologie 1890, p. 8“ beschrieben worden, so dass ich auf dessen Wiedergabe verzichten kann.

Zum Schlusse spreche ich Herrn Geh. Hofrat Dr. Kehrer für freundliche Ueberlassung des Materials und für die Unterstützung bei dieser Arbeit meinen verbindlichsten Dank aus.

LITTERATUR.

A. Blind: „Beitrag zur Aetiologie der Uterusruptur während der Schwangerschaft und unter der Geburt.“ Inaug.-Dissert. 1892.

R. Braun v. Fernwald: „Ueber Uterusruptur.“ Wien 1894.

H. W. Freund: „Die Mechanik und Therapie der Uterus- und Scheidengewölberisse.“

K. A. Herzfeld: „Ein Fall von completer Ruptur des Uterus mit Austritt der Frucht in die Bauchhöhle.“ Wien 1892.

R. Kaltenbach: „Complication von Uterusruptur und Cervicalriss.“ D. M. W. No. 43. 1893.

R. Kaltenbach: „Ueber Uterusrupturen.“ Arch. f. Gyn. Bd. XXII, Heft I.

A. Koblanck: „Beitrag zur Lehre von der Uterusruptur.“ Stuttgart 1895.

Leopold: „Zur Behandlung der Uterusruptur.“ Verhandl. d. deutschen Gesellsch. f. Gyn. 1888.

K. Merz: „Zur Behandlung der Uterusruptur.“ Inaug.-Dissert. 1893.

Tafel I



A, Seitenansicht mit Windschirm.

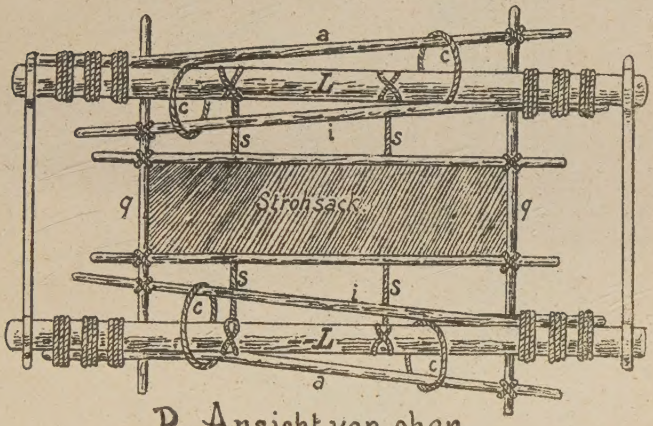

B, Ansicht von oben.

L.L. obere Leiterbäume.
a.a. äussere Baumstämmchen.
i.i. innere „ „ „
q.q. Querstangen.
c.c. Reifen zur Verhütung grösserer senkrechter Schwankungen.
s.s. Sicherheitsstricke.

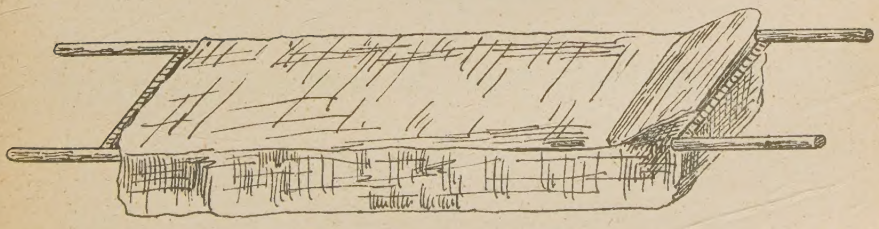

C. Strohsack mit durchgesteckten Längsstangen.

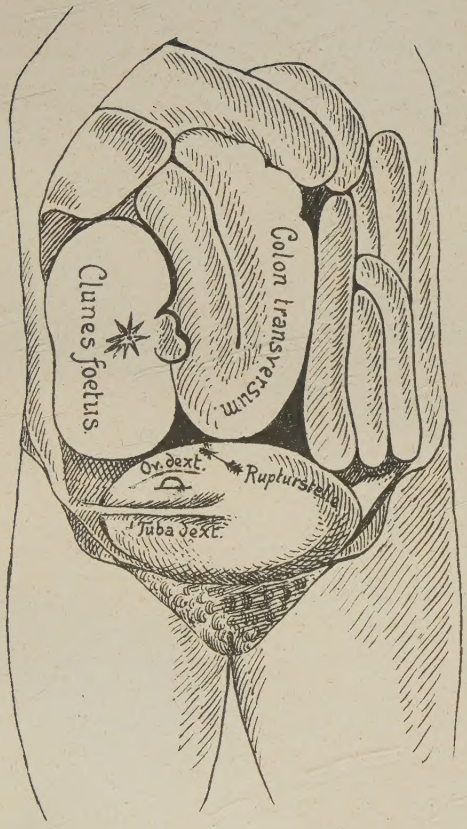

Tafel II

Baucheingeweide in situ nach Ruptura uteri (Fall I)